

Bandscheibenvorfall: Schmerz, lass nach!

Nicht nur wir Menschen, sondern auch Hunde können an einem Bandscheibenvorfall leiden. Und auch für sie kann die Folge eine bleibende Lähmung sein. Diese Erkrankung sowie neue Behandlungsmassnahmen werden zurzeit an der Kleintierklinik des Tierspitals Bern erforscht.

● PD DR. MED. VET. FRANCK FORTERRE

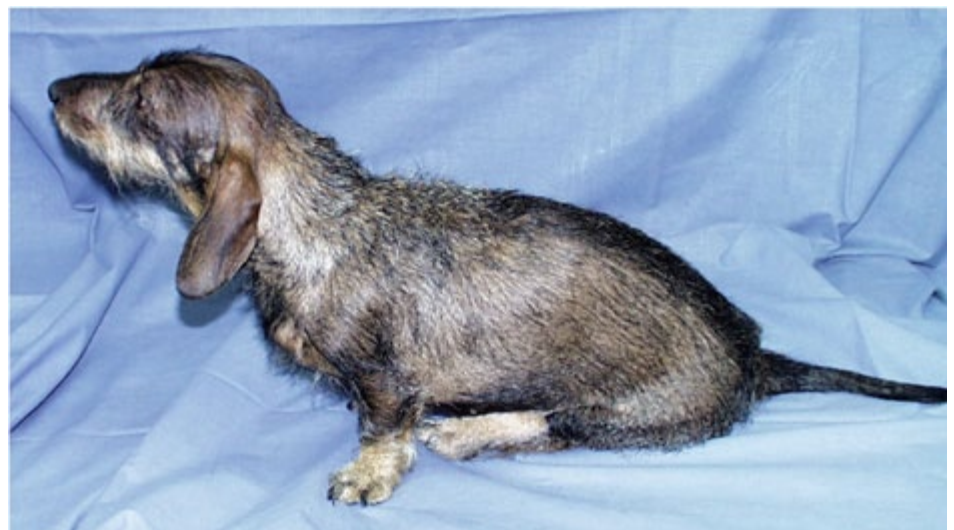Die Wirbelsäule des Hundes hat rund 30 Bandscheiben, die sich im gesunden Zustand als Puffer zwischen den knöchernen Wirbeln der Wirbelsäule befinden. Sie bestehen aus einem Bindegewebsring sowie einem Gallertkern. Der Gallertkern (etwa 80 Prozent Wasser) besteht aus einem gallertartigen, zellarmen Gewebe und übernimmt bei Belastung zusammen mit den Knorpelringen die Funktion eines hydraulischen Kissens (Wasserkissen). Darüber hinaus ermöglichen die Bandscheiben zusammen mit kleinen Wirbelgelenken die hohe Beweglichkeit der Wirbelsäule. Zwischen dem ersten Wirbel – von oben gezählt – und dem zweiten Wirbel ist keine Bandscheibe ausgebildet. Damit wird dem Kopf beim Nicken und Drehen die erforderliche Bewegungsfreiheit gegeben.

Meistens entstehen Bandscheibenvorfälle als Folge von degenerativen Veränderungen der Bandscheibe. Unter «degenerativ» versteht man sowohl den altersbedingten Verschleiss (eher bei grossen Hunderassen) als auch die Veranlagung/Vererbung bei bestimmten Rassen (wie bei Dackel, Pekinesen und anderen), die zu einer Veränderung der Bandscheibenstruktur und dadurch zu einem Funktionsverlust führen.

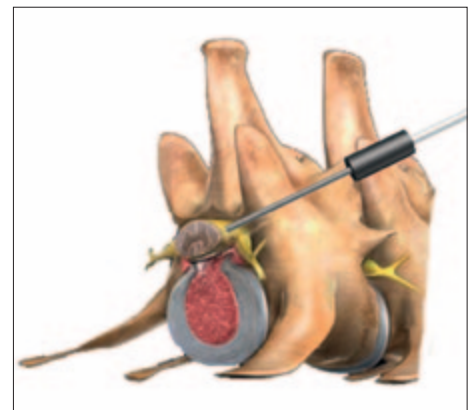
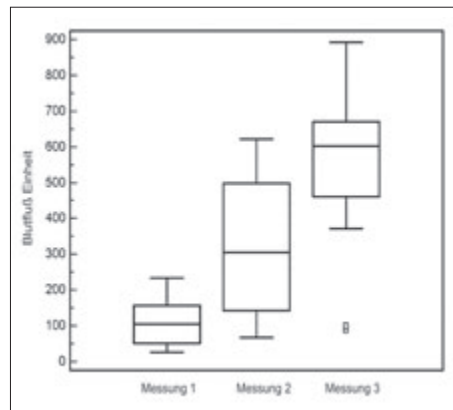
Was passiert bei einem Vorfall?

Bei einer vorgeschädigten Bandscheibe reicht häufig ein kleines Ereignis – etwa eine ungünstige Bewegung – aus, um einen Vorfall auszulösen. Dabei reisst entweder der Bindegewebsring, und Teile der Bandscheibe (in der Regel der Gallertkern) treten in den Wirbelkanal vor und drücken direkt auf das Rückenmark. Oder aber der Bindegewebsring verliert seine Festigkeit, und der Gallertkern wölbt sich nach oben in Richtung Rückenmark (abgedeckt von dem geschwächten Bindegewebsring).

Schlimmer ist meist der zuerst beschriebene Typ von Bandscheibenvorfällen (auch als Bandscheibenprolaps, Discusprolaps oder Dackellähme bezeichnet). Dieser ereignet



«Dackellähme»: Diese Krankheitsbezeichnung hat durchaus ihre Berechtigung, auch wenn andere Rassen ebenfalls einen Bandscheibenvorfall erleiden können. FOTO: ZVG



Grafische Darstellung: Messung des Blutflusses am Rückenmark während der Operation; konkret vor der Entfernung des vorgefallenen Bandscheibenmaterials (1. Messung), nach der Entfernung (2. Messung) und nochmals 15 Minuten später. Der beobachtete stetige Anstieg des Blutflusses zeigt, wie wichtig die Entfernung des vorgefallenen Bandscheibenvorfalles für die Funktion und die Genesung des Rückenmarks ist. ILLUSTRATIONEN: ZVG

sich in der Regel plötzlich und führt zur Schwellung, Durchblutungsstörung, Entzündung und einem erhöhten Druck auf das Rückenmark. Beim seltenen, zweiten Typ wird hingegen der Druck allmählich erhöht,

und das Rückenmark kann dieser Vorwölbung über einen längeren Zeitraum ausweichen. Vorfälle vom zweiten Typ (Bandscheibenvorwölbung) findet man hauptsächlich bei älteren Hunden (7 bis 10 Jahre) grosser





Wie kommts dazu? Bandscheibenvorfälle können altersbedingt entstehen oder durch eine ungünstige Bewegung (etwa im Spiel).

FOTOS: UKK

Rassen (Schäferhunde, Labrador / Golden Retriever, Dalmatiner und anderen). Symptome des Bandscheibenvorfalles sind Schmerzen im Rückenbereich bis hin zu Lähmungserscheinungen.

Die Krankheitsbezeichnung «Dackellähme» hat durchaus ihre Berechtigung. Auch wenn andere Hunderassen ebenfalls einen Bandscheibenvorfall erleiden können, tragen gerade Dackel ein hohes Risiko für dieses Rückenproblem. Sie gehören wie zum Beispiel Pekingesen oder Französische Bulldoggen zu den so genannten «chondrodystrophen Rassen». So bezeichnet man Rassen, deren Körperbau die Folge einer gewollten Entwicklungsstörung des Skeletts ist, mit langen Rücken und kurzen Beinen. Sie können bereits ab einem Jahr Veränderungen an der Bandscheibe entwickeln, während Hunde anderer Rassen in der Regel erst ab einem Alter von fünf Jahren gefährdet sind.

Erhöhter Druck auf das Rückenmark

Der Druck auf das Rückenmark durch das vorgefallene Material ist hauptverantwortlich für die Symptome des Bandscheibenvorfalles. Anders als beim langsamen Eindringen des Bandscheibenmaterials verursachen Bandscheibenvorfälle, die explosionsartig stattfinden, eine Verletzung des Rückenmarks mit Zerstörung von Nervengewebe und Blutgefäßen. Diese anfängliche Verletzung löst eine schwere Kaskade von schädigenden Entzündungsprozessen im Rückenmark aus. Dabei kommt es unter anderem zu Durchblutungsstörungen, die den Kernpunkt des krankhaften Prozesses darstellen. Unser Forschungsprojekt hat gezeigt, dass der Blutfluss im Rückenmark nach Druckentlastung durch die Operation wieder stark zunimmt.

Die klinischen Symptome werden von leicht nach schwer unterteilt, abhängig vom Ausmaß der Verletzung des Rückenmarks. Je nach Ort und Schwere der Verletzung können wichtige Körperfunktionen gestört

sein. Eine milde Symptomatik drückt sich mit einem verspannten, schmerzhaften, gekrümmten Rücken aus. Das Springen oder Treppensteigen wird vermieden. Liegt eine stärkere Beeinträchtigung des Rückenmarks vor, kommt es zu Koordinationsstörungen beim Laufen wie etwa zu einem stakrigen Gang bis hin zur Lahmheit. Ein Nachschleifen der Hinterbeine, ein Verlust der Standkontrolle sowie eine Robbenstellung ohne willkürliche Beinbewegung (Lähmung) deuten auf eine erhebliche Verletzung hin. Darüber hinaus kann auch die Funktion der Muskulatur von Blase und Darm gestört sein.

Die meisten Bandscheibenvorfälle geschehen im mittleren bis hinteren Abschnitt des Rückens. Seltener können sie auch im Halsbereich auftreten. Erstere bewirken oft eine Lähmung der Hinterhand, Letztere eher schwere Schmerzen im Halsbereich ohne Lähmung. Im Extremfall ist der Hund gelähmt und kann keine Schmerzen wahrnehmen, eine Art Querschnittslähmung. Kontrolliert werden kann das Schmerzempfinden durch Kneifen zwischen den Zehen. Kann der Hund den Schmerz wahrnehmen, zeigt er das durch eine Reaktion wie Lecken, Umdrehen oder eine Abwehrbewegung. Dies ist eine willkürliche Reaktion auf den durch Kneifen zugefügten Schmerz. Antwortet er jedoch durch ein Anziehen des Beines ohne andere Reaktionen, so bedeutet dies einen ausgelösten Reflex und keinen Beweis für das Vorhandensein von Schmerzempfinden.

Wie therapieren?

Da der Verlauf und der Schweregrad sehr unterschiedlich sein können, richtet sich die Art der Behandlung nach den klinischen Symptomen und nach der Lokalisation des Bandscheibenvorfalles. Sowohl eine konservative (nichtoperative) Behandlung als auch die Beseitigung des auf das Rückenmark respektive die Nervenwurzel drückenden Bandscheibenmaterials mittels einer Opera-

tion können zum Erfolg führen. Falls keine Lähmungen vorliegen, gibt es keinen signifikanten Unterschied zwischen den Behandlungsergebnissen eines operativen und eines konservativen Vorgehens.

Vier Wochen strikte Boxenruhe

Hunde mit Rückenschmerzen und keinen (oder nur milden) Lähmungserscheinungen können konservativ behandelt werden. Das Grundprinzip der konservativen Therapie ist die strikte Boxenruhe. Dabei muss das Tier über mindestens vier Wochen auf sehr kleinem Raum gehalten werden, der nur kurzfristig zum Zweck des Kot- und Urinabsatzes verlassen werden darf, vergleichbar mit der Bettruhe beim Menschen. Diese vier Wochen entsprechen der Zeit, die der entstandene Riss im Bindegewebsring der Bandscheibe braucht, um wieder belastungsstabil versiegelt zu sein.

Die Ruhe ist zudem erforderlich, weil diese Patienten gleichzeitig mit schmerzstillenden Medikamenten und/oder Kortison behandelt werden. Die Hunde fühlen sich dadurch sofort besser, der Schmerzkreis ist unterbrochen, doch die natürliche Schutzfunktion des Schmerzes – sich ruhig zu verhalten – ist ausgeschaltet. Als Folge einer frühzeitigen Bewegung kann es zu einer Zunahme des Vorfalls kommen mit einer Verschlechterung der Symptome. Aus diesem Grunde ist eine engmaschige tierärztliche Kontrolle (am Anfang der Behandlung täglich) während der ersten 10 bis 14 Tage erforderlich. Die Erfolgsrate der konservativen Behandlung erreicht je nach Berichten von Untersuchungen bis zu 82 Prozent. Tiere mit Verlust der Motorik erreichen eine Erfolgsrate bis 51 Prozent. Die Rückfallrate der konservativen Therapie kann jedoch bis zu 40 Prozent betragen.

Nach wie vor gibt es aber in bestimmten Fällen zwingende Gründe für eine Operation. Sollte die konservative Behandlung auf Dauer keine Verbesserung bringen oder sogar zu einer Verschlechterung respektive





Französische Bulldogge: Gehört wie Dackel und Pekingese zu den «chondrodystrophen Rassen», die sich durch einen langen Rücken und kurze Beine auszeichnen. FOTO: BEAT HABERMACHER

Rückkehr der Symptome führen, ist ein operativer Eingriff unumgänglich.

Bildgebende Untersuchung

Ein Bandscheibenvorfall kann sich fast symptomlos (nur Rückenschmerzen) ereignen und wird unter Umständen gar nicht erst entdeckt. Untersucht man Hunde, die nie wesentlichen Ärger mit der Wirbelsäule hatten, mittels bildgebender Verfahren, finden sich bei 25 bis 28 Prozent dieser scheinbar gesunden Tiere Bandscheibenvorfälle. Der Umkehrschluss, bei Hunden mit «nur» Schmerzen einen mit bildgebenden Verfahren entdeckten Bandscheiben-

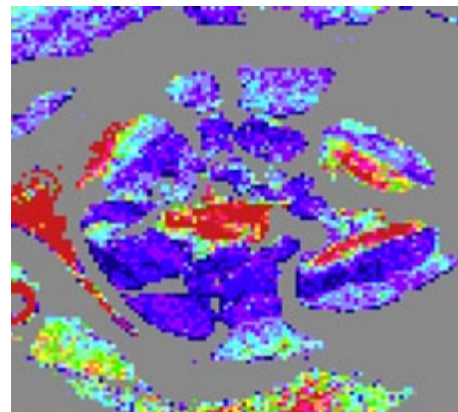
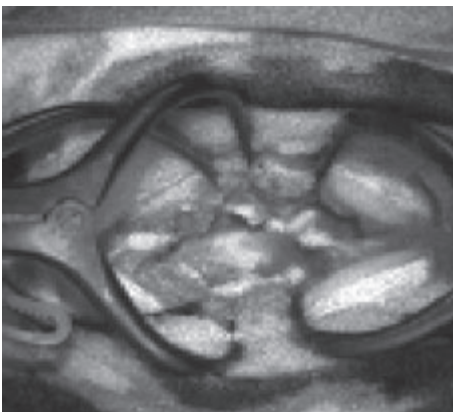
vorfall als den Quell des Übels anzusprechen und zu operieren, kann daher übertrieben sein. An dieser Stelle sollte man sich als Hundebesitzer die Frage stellen: «Würde ich mich selber operieren lassen, wenn eine konservative Behandlung genauso möglich wäre? Und wenn nicht, wieso möchte ich das für meinen Hund?» Eine bildgebende Untersuchung ist nur in den Fällen empfehlenswert, bei denen eine chirurgische Behandlung angestrebt wird. Dazu gehören Hunde, die auf eine konservative Behandlung unzureichend angesprochen haben, sowie Hunde mit deutlichen Lähmungserscheinungen. Ist ein operativer Eingriff geplant, so sind bild-

gebende Abklärungen unerlässlich. Mit Hilfe der bildgebenden Verfahren werden die genaue Lage des Bandscheibenvorfalles und seine Auswirkungen auf das Rückenmark sichtbar gemacht. Das gebräuchlichste Diagnostikum war bislang die Myelographie (Kontrastmitteldarstellung des Rückenmarks). Heutzutage geben Computer-Tomographie und Magnet-Resonanztomographie (MRT) zusätzliche Informationen und sind die diagnostischen Mittel der Wahl. Am Tierspital Bern wird die Diagnose mittels MRT gestellt. Dafür ist eine Vollnarkose notwendig. Bei der Untersuchung werden die Verdachtsdiagnose bestätigt, die genaue Lokalisation der Schädigung bestimmt und mögliche Rückenmarksveränderungen dargestellt. Letztere können auf eine schlechte Prognose hindeuten.

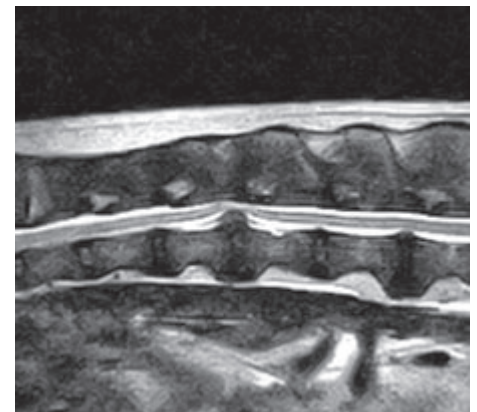
Das MRT dient aber nicht nur diagnostischen Zwecken, sondern hat auch eine zentrale Rolle in der klinischen Forschung. Durch Wiederholung der MRT-Untersuchungen während des Heilungsverlaufs (postoperativ und nach sechs Wochen) wurden die Wirksamkeit von verschiedenen Operationsverfahren überprüft, die Entwicklung der Rückenmarksveränderungen im Zeitverlauf beobachtet sowie die Ausbildung von Verklebungen kontrolliert. Mit Hilfe der MRT konnten wir zudem eine bislang unbekannt Form des Bandscheibenvorfalles, die Bandscheibenzyste («White Disk Syndrom»), entdecken. Diese Form der Vorfälle wurde vorwiegend bei Hunden kleinwüchsiger Rassen in der Halswirbelsäule beobachtet.

Neue chirurgische Methoden

Es wird allgemein empfohlen, Hunde mit Lähmungserscheinungen ohne grosse Verzögerung zu operieren. Eine Genesung nach dem operativen Eingriff kann so schneller voranschreiten als bei einer vergleichbaren konservativen Therapie, und



Laserdoppler-Kamera: Ermöglicht es, ohne Berührung des Rückenmarkes den Blutfluss im Rückenmark zu messen (roter Fleck in der Mitte des Bildes in der mittleren Spalte). Durch diese neuen Erkenntnisse konnten herkömmliche Behandlungsmethoden überprüft und gegebenenfalls geändert werden. ABBILDUNGEN: ZVG



Magnetresonanztomographie: Auf dem vorliegenden Bild ist in der Mitte ein deutlicher Druck (Abweichung des Rückenmarks nach oben) durch Vorfall der Bandscheibe zu sehen. ABBILDUNG: ZVG



die Wahrscheinlichkeit von bleibenden Symptomen erscheint ebenfalls geringer. Bei Patienten mit länger anhaltender Lähmung ohne Schmerzempfindung stehen die Chancen für eine Heilung schlechter. In einigen schweren Fällen sind die Aussichten gar so schlecht, dass im Sinne des Tieres die Euthanasie dem Behandlungsversuch voransteht. Selbst bei einem akuten Verlauf und einer sofortigen Operation (innerhalb von 12 Stunden) bleiben viele (ungefähr 40 Prozent) von diesen Hunden ohne Schmerzempfinden gelähmt und müssen von ihren Haltern lebenslang gepflegt werden, wenn diese sich nicht zu einer Euthanasie entscheiden.

«Fenster» in Wirbel schneiden

Das Ziel der Operation ist die Entlastung des Rückenmarks. Tritt der Bandscheibenvorfall am Übergang von Brust- zu Lendenwirbelsäule auf, wird ein Fenster in die knöcherne Seite des Wirbels geschnitten («Hemilaminektomie»), um das Rückenmark freizulegen. Durch dieses Fenster wird das vorgefallene Bandscheibenmaterial entfernt und das Rückenmark druckentlastet. Um die Operationsverfahren zu verbessern und die Ergebnisse zu optimieren, wurden am Tierspital Bern neue Techniken entwickelt, die das umliegende Gewebe schonen. Diese ermöglichen eine bessere Darstellung des Vorfalls bei gleichzeitig geringerer Verletzung des Muskels.

Weiter wurden «altbekannte» chirurgische Methoden wissenschaftlich überprüft und modifiziert, um ihre Wirksamkeit zu verbessern. Anhand einer MRT-Verlaufsstudie konnte gezeigt werden, dass eine Fensterung (= Fenestration) der betroffenen Bandscheibe Rückfälle deutlich vermindert. Im Gegensatz dazu wurde die Eröffnung der Rückenmarkshäute (= Durotomie) zur weiteren Entlastung des Rückenmarks als einflusslos und riskant für die Genesung der Patienten bewertet und wird bei der chirurgischen Behandlung von Bandscheibenvorfällen nicht mehr empfohlen.

Wir konnten zeigen, dass in den ersten Tagen nach dem operativen Eingriff eine mögliche Komplikation die unvollständige Entlastung beziehungsweise eine erneute Kompression des Rückenmarks ist und dass sie die Ursache für eine Verzögerung des Heilungsprozesses darstellt. Folglich wird bei jedem Patienten, bei dem der Heilungsverlauf nicht erwartungsgemäss stattfindet, eine erneute bildgebende Untersuchung vorgenommen. Weitere Komplikationen wie Verletzung des Rücken-

marks während der Operation oder Wundinfektionen sind bei erfahrenen Chirurgen sehr selten.

Entscheidend für die Heilungsaussichten des Hundes bleibt der Schweregrad der Symptomatik. Nach der Operation ist wie bei Menschen die Behandlung noch nicht abgeschlossen. Unmittelbar nach dem Eingriff werden die Patienten intensiv mit Schmerzmitteln, gegebenenfalls Akupunktur versorgt, bevor sie in der Regel nach einem Tag auf die Physiotherapie-Station verlegt werden. Die Physiotherapie ist ein sehr wichtiger Bestandteil in der Rehabilitation, sie fördert das Wohlbefinden und verkürzt die Heilungsphase deutlich. Schon am ersten Tag kann mit manueller Physiotherapie in Form von Massagen und passiver Bewegung sowie einer kombinierten Beuge-Streck-Übung begonnen werden. Zusätzlich sollte so schnell wie möglich mit Hydrotherapie (Unterwasser-Laufband, Schwimmen) begonnen werden. Die einzelnen Übungen werden zwei- bis viermal pro Tag wiederholt.

Begleitende Massnahmen sind Druckstellenvorbeugung, Motivation des Hundes, Versorgung der Operationswunde sowie gegebenenfalls Blasenentleerung. Sobald die Tiere erste Gehversuche unternehmen, wird ein zusätzliches Schwergewicht auf die Gangschulung gelegt. Sämtliche physiotherapeutischen Übungen müssen während der Rekonvaleszenz auch vom Besitzer während mindestens zwei bis vier Wochen weitergeführt werden. Daneben sind die Tiere während vier bis sechs Wochen unter striktem Leinenzwang zu halten. Gelähmte Hunde mit vorhandenem Schmerzempfinden brauchen durchschnittlich elf Tage, bis sie wieder gehfähig sind. Die Dauer der Rückenmarkskompression durch das vorgefallene Bandscheibenmaterial bis zum chirurgischen Eingriff hat einen grossen Einfluss auf die Dauer der Rehabilitation. So muss man bei gelähmten Tieren, bei denen das Rückenmark erst nach einer Woche chirurgisch entlastet wird, mit einer durchschnittlichen Rehabilitationsdauer von drei bis vier Wochen rechnen. ●

Diese Studie wurde unterstützt durch die



Der Autor: PD Dr. med. vet. Franck Forterre, Neurochirurgie, Kleintierklinik Tierspital Bern, E-Mail: franck.forterre@vetsuisse.unibe.ch
Dieser Artikel kann als PDF unter www.albert-heim-stiftung.ch heruntergeladen werden.



100% NATURAL NEW ZEALAND PET NUTRITION



ZiwiPeak 100% natürliches, luftgetrocknetes ECHTFLEISCH-Heimtierfutter

Die meisten Heimtierfutter enthalten über 60% Kohlenhydrate!

Was ist das Problem?

- Katzen sind ausschliesslich Fleischfresser. Sie brauchen Fleisch und Organe als Hauptnahrungsquelle
- Hunde sind Allesfresser, jedoch starke Fleischfresser. Die tägliche Nahrung sollte deshalb viel Fleisch und Organe enthalten
- Die meisten handelsüblichen Tierfutterprodukte werden stark industriell verarbeitet und enthalten wenig Proteine und Fett von echtem rohem Fleisch und von Organen

ZiwiPeak Cuisine für Hunde und Katzen ist die ideale Lösung, denn:

- Es enthält mindestens 88% reines Rohfleisch und Organe aus Neuseeland und ist eine vollwertige Ernährung mit Vitaminen und Mineralien
- Das Futter wird schonend luftgetrocknet und behält so das Gute von rohem Fleisch und Organen
- 100% natürlich OHNE zusätzliche Konservierungsmittel, Lebensmittelfarbe, Hormone, Antibiotika, Zucker, Salz, kein Getreide und keine zusätzlichen Kohlenhydrate, kein Tiermehl oder Füllstoffe aller Art
- Geeignet für alle Rassen und jedes Alter
- Perfekt an das Verdauungssystem von Hunden und Katzen angepasst

Das Rezept ist einfach: ECHTES FLEISCH wie von der Natur vorgesehen.



Die Händlerliste finden Sie auf www.ziwipeak.ch

