

Schaltwirbel im Kreuz-Lendenbereich – sind sie verantwortlich für das Cauda equina-Syndrom?

In der tierärztlichen Praxis werden immer wieder Hunde vorgestellt, die beim ins Auto springen, beim Treppen steigen oder bei der Mannarbeit plötzlich aufschreien, die Aufgabe unterbrechen oder verweigern und anschliessend lahmen. Bei der genaueren Untersuchung stellt sich oftmals heraus, dass sie an einem sogenannten Cauda equina Syndrom (CES) leiden. Darunter verstehen wir ein Einklemmen oder eine Entzündung von Nerven am Übergang der Lendenwirbelsäule zum Kreuzbein. Im Volksmund wird dieses Phänomen treffend als Hexenschuss umschrieben. Das Syndrom kann in verschiedenen Schweregraden und Formen auftreten, abhängig davon, welche Nerven wie stark betroffen sind. Bei erkrankten Hunde werden denn auch unterschiedliche Befunde erhoben, zum Beispiel:

- Schmerz im Kreuz-Lendenbereich, Schmerzen beim Strecken der Hüftgelenke oder beim Hochbiegen des Schwanzes,
- Lahmheit oder Ausfallserscheinungen eines oder beider Hinterbeine,
- Empfindungsstörungen in den Hinterbeinen, im Schwanz oder um den After,
- Muskelschwund in der Hinterhand,
- verminderte oder fehlende Reflexe in der Hinterhand,
- unkontrollierter Absatz von Harn oder von Kot.

Der Verdacht eines CES wird in der Regel durch eine Röntgenkontrastuntersuchung oder durch ein Computertomogramm oder eine Magnetresonanztomogramm erhärtet. Auf einer Röntgenaufnahme ohne Kontrast hingegen kann die Diagnose nicht gestellt werden, da die Nerven selber nicht sichtbar sind. Die Krankheit wurde von Prof. Dr. J. Lang in einer früheren wissenschaftlichen Beilagen in dieser Zeitschrift detailliert beschrieben.

Bei der Untersuchung betroffener Hunde hat Neurologe Dr. Frank Steffen beobachtet, dass viele von ihnen zwischen Lende und Kreuzbein einen missgebildeten Wirbel, einen so genannten Schaltwirbel oder Übergangswirbel aufwiesen. Er vermutete

– und Anhaltspunkte dafür sind auch in der Literatur zu finden – dass diese Missbildung das Auftreten eines CES begünstigt. Seine Beobachtung löste eine ganze Kette von Fragen aus, die wir zu beantworten versuchten, nämlich:

- Wie häufig kommen derartige Schaltwirbel bei Rassehunden vor?
- Bestehen unterschiedliche Formen?
- Treten sie bei gewissen Rassen gehäuft auf?
- Bestehen Unterschiede zwischen Rüden und Hündinnen?
- Werden sie vererbt oder wenn ja, wie?
- Besteht wirklich ein Zusammenhang zwischen Schaltwirbeln und CES?

Zur Beantwortung dieser Fragen wurden die Röntgenbilder von 4000 Hunden aus 144 verschiedenen Rassen, die der HD-Kommission in Zürich zur Beurteilung der Hüftgelenke vorgelegt worden waren, nachuntersucht. Glücklicherweise konnte ohne Schwierigkeiten auf die grosse Röntgenbildersammlung der HD-Kommission zurückgegriffen werden. Alle Angaben zum Hund wurden anonymisiert, es wurden ausschliesslich statistisch nutzbare Daten, wie Rasse, Alter und Geschlecht erhoben.

Bevor wir unsere Ergebnisse betrachten und diskutieren, einige Informationen zur Anatomie. Die Wirbelsäule besteht aus

einzelnen Wirbeln. Zwischen den Wirbelkörpern liegt eine Zwischenwirbelscheibe (Diskus). Kleine Wirbelgelenke am Wirbelbogen verbinden die Wirbelkörper untereinander. Die Wirbel selber sind unterschiedlich geformt. Eine Besonderheit bildet das Kreuzbein, das bei normalen Hunden aus 3 miteinander verwachsenen Wirbeln besteht. Es verbindet die Wirbelsäule mit dem Becken (Abb. 1).

Ein Schaltwirbel ist ein missgebildeter Wirbel zwischen der Lendenwirbelsäule und dem Kreuzbein. Er zeigt Eigenschaften von beiden Wirbelsäulenabschnitten und wird deshalb als Übergangswirbel oder Schaltwirbel bezeichnet. Schaltwirbel werden bei vielen Tierarten und auch beim Menschen beobachtet. In der wissenschaftlichen Literatur finden sich Hinweise, die besagen, dass Schaltwirbel beim Hund ein CES begünstigen können. Der Grund ist vermutlich eine Schädigung der Zwischenwirbelscheibe zwischen Lendenwirbelsäule und Kreuzbein und als Folge davon ein Schädigung von Rückenmarksnerven, welche dort austreten.

4000 Hunde untersucht

Was haben unsere Untersuchungen ergeben? Von den 4000 untersuchten Hunde wiesen 138 oder rund 3,5% einen Schaltwirbel auf. Gehäuft waren Schaltwirbel beim Deutschen Schäferhund und beim Grossen Schweizer Sennenhund zu finden. Extrem häufig kam die Veränderung

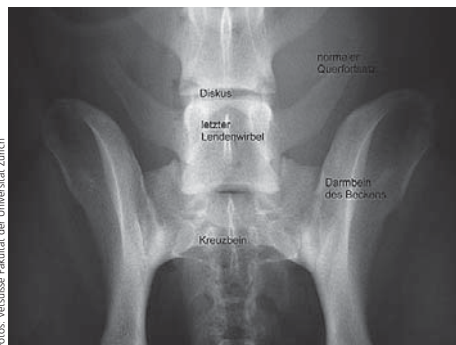

Abb. 1: Normale Anatomie am Kreuz-Lenden-Übergang. Der Hund liegt in Rückenlage. Der letzte Lendenwirbel trägt beidseits normal geformte Querfortsätze, das Kreuzbein besteht aus 3 verwachsenen Wirbeln.

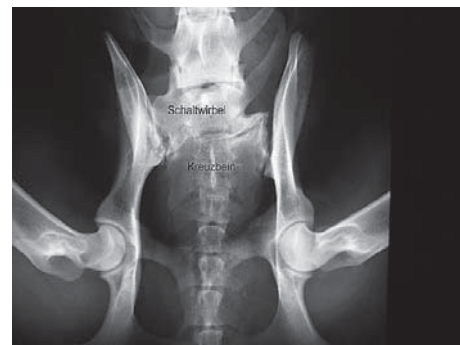

Abbildung 2: Zwischen Lendenwirbelsäule (oben) und Kreuzbein liegt ein Schaltwirbel. Er zeigt nur rechts im Bild einen normalen Querfortsatz, auf der linken Seite ist dieser mit dem Becken verwachsen. Die Verbindung zum Becken ist sehr asymmetrisch ausgebildet.

Wissenschaftliche Beilage der Albert-Heim-Stiftung

beim Shar-Pei vor, wo jeder 5. Hund betroffen war. Allerdings konnten wir nur 26 Vertreter dieser Rasse untersuchen. Selten hingegen waren Schaltwirbel bei Golden und Labrador Retriever, und überhaupt nicht zu finden waren sie beim Appenzeller Sennenhund und beim Tervueren. Die Zahlen in Tabelle 1 sollen einen Überblick über ihre Häufigkeit geben. Es sind nur Rassen erwähnt, von denen mindestens 50 Hunde untersucht werden konnten. Deshalb ist der Shar-Pei dort nicht aufgeführt. Die Missbildung dieser Schaltwirbel ist sehr variabel. Deutlich unterschieden sich die Querfortsätze, bei denen wir 3 verschiedene Typen beobachten konnten:

- lumbale oder freie, normale Querfortsätze ohne Verbindung zum Becken
- intermediäre Querfortsätze, die zum Teil mit dem Becken verbunden sind
- sakrale oder seitliche Fortsätze, die vollständig mit dem Becken verbunden sind

Schaltwirbel, welche rechts und links den selben Typ Fortsätze trugen, wurden als symmetrische, solche mit unterschiedlichen Fortsätzen, als asymmetrische Schaltwirbel bezeichnet. Symmetrische und asymmetrische traten praktisch gleich häufig auf (*Abb. 2, vorherige Seite*).

Tabelle 1: Schaltwirbel zwischen Lendenwirbelsäule und Kreuzbein bei verschiedenen Rassen

Rasse	Anzahl untersuchter Hunde (mind. 50/Rasse)	davon Hunde mit Schaltwirbel	davon Hunde mit Schaltwirbel (%)
Belgischer Tervueren	55	0	0,0
Appenzeller Sennenhund	50	0	0,0
Golden Retriever	244	1	0,4
Flat Coated Retriever	107	1	0,9
Bernhardiner	87	1	1,1
Rottweiler	87	1	1,1
Belgischer Malinois	78	1	1,3
Airedale Terrier	72	1	1,4
Berner Sennenhund	214	3	1,4
Siberischer Husky	68	1	1,5
Labrador Retriever	263	4	1,5
Neufundländer	87	2	2,3
Deutscher Boxer	76	2	2,6
Leonberger	96	3	3,1
Border Collie	64	2	3,1
Berger de Brie	57	2	3,5
Eurasier	55	2	3,6
Hovawart	97	4	4,1
Weitere Rassehunde mit weniger als 50 untersuchten Hunden pro Rasse	1279	56	4,4
Deutsche Dogge	60	3	5,0
Weisser Schäferhund	54	3	5,6
Deutscher Schäferhund	684	39	5,7
Gr. Schweizer Sennenhund	64	6	9,4
Total aller Rassen und Hunde	4000	138	3,5

Welche Schlüsse können wir aus unseren Ergebnissen ziehen? Schaltwirbel kommen relativ häufig vor, die einzelnen Rassen sind aber sehr unterschiedlich betroffen. Das gehäufte Auftreten in einzelnen Rassen deutet auf eine erbliche Veranlagung hin. Allerdings ist im Moment weder der Erbgang noch die Heritabilität (d.h. der Einfluss der Gene auf das Auftreten und die Form eines Schaltwirbels) geklärt. Ein Unterschied in der Häufigkeit zwischen Rüden und Hündinnen war nicht festzustellen, Schaltwirbel kamen bei beiden Geschlechtern gleich häufig vor.

Zur Klärung der Frage, ob zwischen einem Schaltwirbel und einem CES ein Zusammenhang besteht, haben wir die Röntgenbilder von 92 Hunden mit nachgewiesenem CES nachgeprüft. Es zeigte sich, dass 15 von ihnen (16,3%) einen Schaltwirbel aufwiesen. Die Stelle der Nervenschädigung lag stets zwischen dem letztem Lendenwirbel und dem Schaltwirbel.

Eine weitere Frage war, ob CES bei Hunden mit Schaltwirbeln früher auftritt als bei anderen Hunden. Bei der Durchsicht der 92 Hunde mit CES zeigte sich, dass das Durchschnittsalter der Hunde mit Schaltwirbel bei knapp 5 Jahren lag, bei jenen ohne Schaltwirbel bei rund 6½ Jahren.

Aus den gewonnenen Daten lassen sich mehrere Schlüsse ziehen: Hunde *mit* Schaltwirbel haben ein 5 mal höheres Risiko für CES als Hunde *ohne* Schaltwirbel. Wenn Schaltwirbel keinen Einfluss auf die Ausbildung eines CES hätten, sollten nur 3 der 92 CES Hunde einen solchen Schaltwirbel zeigen. Gezählt haben wir aber 15 Hunde. Die meisten von ihnen (12 der 15 Hunde) zeigen einen symmetrischen Schaltwirbel mit intermediären seitlichen Fortsätzen. Eine ähnliche Verteilung der Schaltwirbel-Typen finden wir auch bei den 4000 klinisch unauffälligen Hunden der HD-Gruppe. Wir schliessen daraus, dass die Form der seitlichen Fortsätze für die Entstehung von CES keine wesentliche Rolle spielt.

Hunde *mit* einem Schaltwirbel erkranken ein bis zwei Jahre früher am CES, als solche *ohne* Schaltwirbel. Diese Beobachtung lässt vermuten, dass die Fehlbildung zu einem vorzeitigen Verschleiss der Verbindung zwischen Lende und Kreuz und damit zu früheren klinischen Anzeichen der Krankheit führt. Wie ist diese Beobachtung zu erklären? In der Lendenwirbelsäule ist die Beweglichkeit zwischen den einzelnen Wirbeln am grössten im Übergang Kreuz – Lende. Aus Studien von Prof. Lang ist bekannt, dass bei Hunden mit einem Schaltwirbel im Lumbosakralgelenk die Beweglichkeit und Kraftverteilung verändert ist. Bei normalen Hunden über-

wiegt die Drehung, bei solchen mit einem Schaltwirbel hingegen die Parallelverschiebung. Diese führt vermehrt zu Scherkräften, was Schäden an der Bandscheibe und den Bändern der Wirbelsäule verursacht. Diese Schäden sind vermutlich ein Grund für das gehäufte Auftreten von CES bei Hunden mit einem Schaltwirbel. Eine weitere Ursache ist die veränderte Beweglichkeit des Schaltwirbels. Durch den Beckenkontakt ist er weniger beweglich. Als Folge werden der nächste kopfwärts gelegene Diskus sowie die Bänder und Gelenke übermässig belastet, sie degenerieren vorzeitig. Dies wiederum begünstigt eine Schädigung des Diskus und ein CES. Ähnliche Beobachtungen wurden auch beim Menschen gemacht, wo Schaltwirbel zu Verengung des Wirbelkanals und der Nervenwurzelkanals, Arthrose der kleinen

Wirbelgelenke und zu Diskusdegeneration unmittelbar kopfwärts des Schaltwirbels führen können. Beobachtet wurde auch, dass der Diskus zwischen Schaltwirbel und Kreuzbein nicht vollständig ausgebildet ist. Er besteht oftmals nur aus bindegewebigem Material und enthält kaum gallertiges Puffergewebe (Nukleusmaterial). Eine Diskushernie zwischen Schaltwirbel und Kreuzbein ist deshalb relativ selten zu beobachten, weil gar kein Material für einen Vorfall vorhanden ist. Auch bei unseren Hunden fehlten Hinweise für eine Erkrankung der Zwischenwirbelscheibe zwischen Schaltwirbel und dem Kreuzbein. Wird ein Schaltwirbel vererbt? Diese Frage können wir an Hand unserer Daten weder beweisen noch verwerfen, die Verwandtschaft der untersuchten Hunde ist nicht eng genug. Die unterschiedliche Häufung

von Schaltwirbeln bei den verschiedenen Rassen und das gelegentliche Auftreten von mehreren Hunden mit Schaltwirbeln im selben Wurf lässt aber die Vermutung aufkommen, dass Schaltwirbel in der Tat erblich beeinflusst werden.

Was folgern wir daraus? Wenn sich unser Verdacht bestätigt, dass für das Auftreten eines Schaltwirbels eine genetische Veranlagung besteht, sollten Hunde mit Schaltwirbeln nicht zur Zucht verwendet werden. Es ist auch nicht ratsam, einen Hund mit einem Schaltwirbel einer teuren und zeitaufwändigen Ausbildung zu unterziehen, da er ein höheres Risiko hat, wegen einem CES vorzeitig aus der Arbeit auszuscheiden. ■

Autoren: Mark Flückiger, Natascha Damur-Djuric, Joe Morgan, Michael Hässig und Frank Steffen
Vetsuisse Fakultät der Universität Zürich

Schaltwirbel – beeinflussen sie die Entwicklung der Hüftgelenke?

Jährlich werden in der Schweiz durch die beiden HD-Kommissionen der Schweiz die Röntgenbilder von rund 2500 Hunden auf Hüftgelenksdysplasie (HD) geprüft. Darunter finden sich immer wieder Hunde, bei denen der letzte Lendenwirbel oder der erste Kreuzwirbel deutlich missgebildet ist. Die Missbildung kann sich in verschiedenen Formen zeigen: Die Querfortsätze können einseitig oder beidseitig verformt sein und sie können Kontakt mit dem Becken haben. Zusätzlich kann die Verbindung zwischen Wirbelsäule und Becken auf einer Seite verschoben oder verkürzt sein. Die Missbildung wird als Schaltwirbel oder Übergangswirbel bezeichnet.

Bei einigen dieser Hunde sind auch die Hüftgelenke unterschiedlich ausgebildet. Das eine Gelenk ist normal geformt, während das andere Anzeichen von HD zeigt oder die Hüftgelenke unterscheiden sich im HD-Grad. Vom Gesichtspunkt der Genetik aus ist es aber unerklärlich, wieso die beiden Hüftgelenke unterschiedlich ausgebildet werden. Auch Umwelteinflüsse wie die Fütterung des Hundes sollten darauf keinen Einfluss haben, höchstens eine Verletzung des einen Hüftgelenks könnte diesen Befund erklären. *Abbildung 1* zeigt die normale Anatomie der Hüftgelenke und des Überganges zwischen Lendenwirbelsäule und Kreuzbein von unten gesehen, *Abbildung 2* zeigt einen asymme-

trischen Schaltwirbel und eine unterschiedliche HD-Ausprägung links – rechts.

Es stellte sich deshalb die Frage, ob der Schaltwirbel für die ungleiche Entwicklung der Hüftgelenke beim Hund verantwortlich ist und wie der Befund zu erklären ist. Der Züchter wiederum möchte wissen, ob er Hunde mit Schaltwirbel mit gutem Gewissen in der Zucht einsetzen kann.

Um die Fragen beantworten zu können, haben wir die Röntgenbilder von 4000 zufällig ausgewählten Hunden aus dem Bilderfundus der HD-Kommission Zürich nachgeprüft. Insbesondere nachgegangen wurde folgenden Fragen:

1. Wie viele Hunde weisen einen Schaltwirbel auf?
2. Wie stark unterscheiden sich die beiden Hüftgelenke bezüglich HD im Durchschnitt bei Hunden *ohne* Schaltwirbel?
3. Wie stark unterscheiden sich die beiden Hüftgelenke bezüglich HD im Durchschnitt bei Hunden *mit* Schaltwirbel?
4. Ist der Unterschied statistisch signifikant d.h., ist ein zufälliger Unterschied ausgeschlossen?
5. Welche Zuchttempfehlung können für einen Hund mit Schaltwirbel abgegeben werden?

Aus unserem ersten Bericht zu Schaltwirbeln geht hervor, dass 138 von 4000 Hunden oder knapp 3,5 Prozent einen Schaltwirbel aufwiesen. Dabei stammten die Bilder von Hunden aus 144 verschiedenen Rassen. Je nach Rasse variierte die Befallshäufigkeit zwischen 0 und 19 Prozent.

Die zweite Frage liess sich an Hand der 3862 (4000–138) Hunde nachprüfen, die *keinen* Schaltwirbel aufwiesen. Ihre Hüftgelenke waren rechts und links mehrheitlich gleichartig ausgebildet und zwar sowohl bei Hunden mit normalen und dysplastischen, das heisst fehlgebildeten Gelenken. Die Gelenke unterschieden sich im Durchschnitt lediglich um 0,2 Punkte auf der Schweizer Bewertungsskala, was lediglich 1/10 HD-Grad entspricht.

Bei den 138 Hunden *mit* Schaltwirbel zeigte sich ein anderes Bild. Von diesen Hunden wiesen 68 einen *symmetrischen*, also auf beiden Seiten gleich fehlgebildeten Schaltwirbel auf. Bei diesen Hunden bestand in der Regel ebenfalls kein Unterschied im HD-Grad zwischen rechtem und linkem Hüftgelenk. Die vereinzelt beobachtete Differenz im HD-Grad war meistens auf eine Lockerheit der Hüftgelenke, die sich unterschiedlich stark darstellte, oder auf ein leichtgradig verkipptes Becken während dem Röntgen zurückzuführen.

Bei den Hunden mit einem *asymmetrischen* Schaltwirbel hingegen waren die

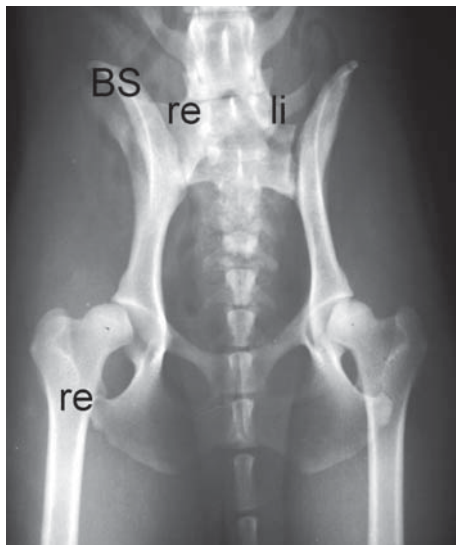
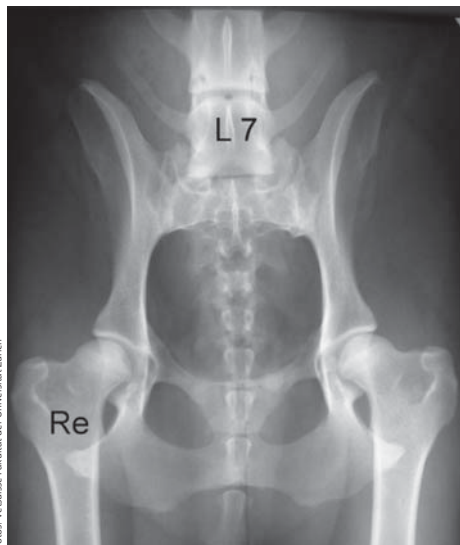

Abbildung 1 (ganz links): Becken eines Berner Sennenhundes mit normal ausgebildetem letztem Lendenwirbel (L7). Der Wirbel zeigt rechts und links je 1 freien Querfortsatz. Das Becken ist symmetrisch dargestellt, die Hüftgelenke auf beiden Seiten gleichartig entwickelt.

Abbildung 2 (links): Becken eines Cocker Spaniels mit einem asymmetrischen und leicht verkippten Schaltwirbel. Der rechte Querfortsatz (re) hat breitflächig Kontakt mit dem Becken, der linke (li) ist frei. Das Becken ist nach rechts rotiert, gut erkennbar an den unterschiedlich breiten Beckenschaukeln (BS). Der rechte Oberschenkelkopf ist weitgehend aus der Pfanne gerutscht (subluxiert) und kaum noch überdacht, das Pfannendach ist eingezogen, der vordere Pfannenrand abgeflacht (HD E). Auch der linke Oberschenkelkopf ist zu wenig überdacht, die Gelenkspfanne aber viel weniger verformt als rechts (HD C).

Unterschiede im HD-Grad ausgeprägter. So zeigten die 33 Hunde mit einem leicht asymmetrischen Schaltwirbel des Typs lumbal/intermediär zwischen den beiden Hüftgelenken bereits einen Unterschied von durchschnittlich 1,6 Punkten. Bei den 15 Hunden mit ausgeprägt asymmetrischen Schaltwirbel vom Typ lumbal/sakral war der Unterschied zwischen den Gelenken mit 3,8 Punkten noch stärker. Das schlechtere Gelenk wies dabei Anzeichen einer ungenügenden Pfannenentwicklung und einer übermäßigen Lockerheit auf.

Weiter auffällig war, dass stark asymmetrische Schaltwirbel gehäuft verkippt waren, also nicht korrekt in einer Linie mit den benachbarten Wirbeln ausgerichtet standen. Dabei trat diese Verkipfung häufig auch mit einer gleichzeitigen Verkipfung des Beckens um seine Längsachse auf. Die Folge war ein einseitiger Beckenhochstand und zwar auf jener Seite, auf welcher der Schaltwirbel stärker mit dem Becken verbunden war. Dieser Befund wird als einseitige Sakralisierung des Schaltwirbels bezeichnet.

Auslöser für fehlgebildetes Hüftgelenk

Die Verkipfung des Beckens erklärt die unterschiedliche Ausformung der beiden Hüftgelenke. Dazu einige Vorbemerkungen. Es ist bekannt, dass sich ein Hüftgelenk nur normal ausbildet, wenn der Oberschenkelkopf während dem Wachstum ausreichend stark in die Gelenkspfanne gepresst wird. Dafür verantwortlich ist gesundes Bindegewebe und eine gut entwickelte Muskulatur. Wenn aber das Gelenk locker ist und der Oberschenkelkopf aus der Pfanne herausrutschen kann, bildet sich kein normales Hüftgelenk aus. Die Gelenkspfanne verflacht und das Pfannendach bildet sich nicht korrekt aus, beides

Zeichen einer HD, die zu Arthrose und damit zu Schmerzen führen kann.

Eine derartige Fehlbildung des Hüftgelenkes kann durch ein verkipptes Becken auf der Seite des Hochstandes ausgelöst werden. Der Kopf wird vom Pfannendach zu wenig überdacht, die Pfanne selber wird an ihrem Rand übermäßig belastet und kann sich nicht richtig ausbilden, das Hüftgelenk wird dysplastisch.

Unterschiedlich schwere HD-Grade

Auf der Gegenseite hingegen ist die Überdachung des Oberschenkelkopfes überaus gut, sie verhindert ein Herausrutschen aus der Pfanne, es bildet sich ein gutes Hüftgelenk aus. (Dieser Einfluss der Beckenstellung auf die Entwicklung des Hüftgelenks wird übrigens bei Hunden mit lockeren, aber noch arthrosefreien Hüftgelenken therapeutisch genutzt in der Methode der Beckenschwenk-Osteotomie oder Tripel-Pelvic-Osteotomy. Sie verhindert weitgehend eine Arthrosebildung bei Hunden mit lockeren Hüftgelenken.) Bei Hunden mit einer Veranlagung zu HD entwickeln sich wegen der unterschiedlichen Überdachung verschieden schwere HD-Grade. Für den Gutachter ist es aber nicht möglich, zu erkennen, ob der Hund nur wegen seinem schief gestellten Becken auf der einen Seite ein schlechteres Hüftgelenk ausgebildet hat oder ob er wegen seiner genetischen Vorbelastung ohnehin zu HD neigt und deshalb nicht zur Zucht verwendet werden sollte.

Welche Schlüsse ziehen wir aus unseren Resultaten? Wir wissen nun, dass sich die Hüftgelenke bei Hunden mit einem ausgeprägt asymmetrischen Schaltwirbel gehäuft unterschiedlich entwickeln. Das stärker veränderte Hüftgelenk kann im Lauf des Lebens zu Schmerzen führen. Wir be-

werten deshalb einen Hund mit einem Schaltwirbel genau gleich wie einen Hund ohne Schaltwirbel, obwohl uns bewusst ist, dass möglicherweise nicht eine HD im Sinne einer genetisch bedingten Fehlbildung des Gelenkes selber vorliegt. Damit gelten auch dieselben Richtlinien wie bei Hunden mit «klassischer» HD, sie sollten nicht zur Zucht verwendet werden. Da ein Schaltwirbel nur bei rund 3,5 Prozent aller Hunde auftritt und von diesen nur jene gefährdet sind, bei denen der Schaltwirbel deutlich asymmetrisch ausgebildet ist, verbleiben noch ganze 1,2 Prozent der untersuchten Hunde als Risikogruppe. Auch von diesen zeigen nicht alle die beschriebene ungleiche Hüftgelenksentwicklung, so dass im schlimmsten Fall nur rund 1 von 100 untersuchten Hunden als Folge eines Schaltwirbels aus der Zucht ausgeschlossen wird. Dieser geringe Aderlass ist in jeder Rasse problemlos zu verkraften. Allerdings sind bei wenigen Rassen mehr als 3,5 Prozent der Hunde von einem Schaltwirbel betroffen. Bei ihnen muss der Zuchteinsatz individuell abgeklärt werden. Unbeantwortet ist aber immer noch die Frage, ob Hunde mit einem Schaltwirbel grundsätzlich zur Zucht gesperrt werden sollten, da sie eine Missbildung aufweisen, von der wir vermuten, dass sie eine genetische Grundlage hat und die gehäuft zum Krankheitsbild der Cauda equina Kompression führt. ■

Info: Dieser Artikel ist ein Teil der Dissertationsarbeit von Frau Dr. Damur-Djuric. Sie wurde von der Albert Heim Stiftung finanziell unterstützt.

Autoren: Mark Flückiger, Natascha Damur-Djuric, Joe Morgan, Michael Hässig und Frank Steffen Vetsuisse Fakultät der Universität Zürich

Informationen über die Stiftung im Internet unter www.albert-heim-stiftung.ch