Wissenschaftliche Projektunterstützung der Albert-Heim-Stiftung

Albert-Heim-Stiftung
der Schweizerischen Kynologischen Gesellschaft
mit Sitz im Naturhistorischen Museum in Bern

Auf dem Vormarsch: Der Französische Herzwurm

Vor zehn Jahren noch praktisch kein Thema, erkranken Hunde heute vermehrt an einer Infektion mit dem Französischen Herzwurm, einem gefährlichen Lungengefässparasit. Wie stecken sie sich damit an? Und wie erkennt man die zum Teil dramatischen Folgen wie Lungenthrombose, Lungenhochdruck und Herzfunktionsstörungen?

● PD DR. MED. VET. TONY GLAUS

Der Lungengefässparasit Angiostrongylus vasorum, auch Französischer Herzwurm genannt, wird immer häufiger als wichtiger Krankheitserreger bei Hunden in der Schweiz und anderen europäischen Ländern erkannt. Die Infektion erfolgt über Schnecken, die der Hund beim Gras fressen unbemerkt aufnimmt. Nach Verdauung der Schnecke werden die Larven frei, durchdringen die Darmwand, wandern zur Lunge und entwickeln sich dort zu ausgewachsenen Würmern. Die fadenähnlichen, bis zu 25 Millimeter langen Würmer besiedeln die Lungenarterien und seltener die rechte Herzkammer.
Neben dieser «normalen» Lokalisation können die Würmer auch andere Gewebe besiedeln, insbesondere das Gehirn und das Rückenmark. Intensive Abwehrreaktionen gegen die Parasiten rufen hochgradige Veränderungen im betroffenen Gewebe hervor. Mikroskopisch kann neben den entzündlichen Veränderungen regelmässig auch eine teils massive Verstopfung der Gefässe durch Blutgerinnsel, eine sogenannte Thrombose, gefunden werden. Wenn die Würmer absterben, verstopfen diese zusätzlich die Blutgefässe.

Fuchs: Für die Verbreitung des Herzwurms mitverantwortlich. FOTO: FOTONATUR.DE / TANJA ASKANI

Husten bis Epilepsie

Die durch den Wurm verursachten Gesundheitsstörungen sind vielfältig: In der Lunge lösen die entzündlichen Veränderungen typischerweise Husten aus, eine Lungenthrombose führt zu Atemnot unterschiedlichen Schweregrads bis hin zum Versagen der rechten Herzseite mit Bauchwassersucht. Veränderungen im Hirn können epileptische Anfälle, starke Schmerzen und hochgradige Bewegungsstörungen auslösen und relativ schnell zum Tod führen. Schliesslich können betroffene Hunde auch eine unerklärliche Blutungsneigung zeigen, die ohne Auslöser auftreten oder aber bei einer Routineoperation zu unerklärlichen Blutungen führen kann.
Während vor zehn Jahren eine Diagnose mit diesem Parasiten bei uns noch eine absolute Rarität darstellte, sehen wir heute mindestens einen Fall pro Monat. Für die zunehmende Verbreitung sind sicher auch die Füchse verantwortlich, die immer mehr mit uns in den Städten zusammenleben und bei denen dieser Parasit sehr häufig gefunden wird.
Nachdem die Auswirkungen einer Infektion bei Hunden teils dramatisch sind, insbesondere Todesfälle infolge akuter Hirnblutungen oder Herzversagen, und nachdem die Aufnahme von kleinen Schnecken durch einen Hund beispielsweise im Gras oder im Spiel kaum verhindert werden kann, kommt der schnellen Erkennung eine wichtige Rolle zu.

Nachweis via Kot-/Blutuntersuchung

Tatsächlich sind sowohl die Diagnose wie auch die Behandlung sehr einfach. Der Nachweis der Infektion erfolgt durch eine Kotuntersuchung, neuerdings auch durch eine Blutuntersuchung. Für die Behandlung sind bereits verschiedene Präparate registriert, ältere Wurmmittel in Tablettenform und neuere Mittel, die nur auf die Haut aufgetragen werden müssen. Die regelmässige Applikation wäre auch ein probates Mittel, um eine Infektion zu verhindern.
In der vorliegenden Studie wurde mit speziellem Fokus die Diagnostik einer Lungenthrombose untersucht, die natürlich auch bei vielen anderen Erkrankungen auftreten kann. Die Lungenthrombose ist eine wichtige Komplikation einer Herzwurm-Infektion. Die Verstopfung der Lungengefässe wird als Lungenthrombose bezeichnet und führt neben der beschriebenen Atemnot dazu, dass das Blut mit deutlich mehr Widerstand durch die Lunge gepumpt werden muss. Als Folge entwickelt sich ein Lungenhochdruck (eine sogenannte pulmonäre Hypertonie, PH). Die rechte Seite des Herzens muss diese erhöhte Druckarbeit verrichten, und die erhöhte Belastung führt zum Cor pulmonale (übersetzt «Lungenherz»).

Thrombose kann tödlich sein

Eine Lungenthrombose tritt nicht nur bei einer Infektion mit Angiostrongylus vasorum auf, sondern sie ist bei Mensch und Hund eine gefürchtete Komplikation

Gefahr im Gras: *Die Infektion erfolgt über Schnecken, die der Hund beim Grasfressen aufnimmt.* LESERFOTO VON BEA FLURY / DEUTSCHER PINSCHER

verschiedener Erkrankungen. Je nach Schweregrad der Thrombose oder Stadium der Erkrankung ist sie nur schwer erkennbar. Wird sie zu spät erkannt, kann sie tödlich sein. Deshalb ist eine zuverlässige und frühe Erkennung auch in der Veterinärmedizin sehr wichtig.

Oft übersehen

Eine Lungenthrombose wird wahrscheinlich beim Hund oft übersehen. Der Verdacht kann aufkommen, wenn im arteriellen Blut die Sauerstoffkonzentration absinkt (Hypoxämie), wenn eine Krankheit mit bekanntem Thromboserisiko vorliegt, wenn die Blutgerinnung gestört ist, wenn Lungenröntgenbilder verdächtige Veränderungen aufweisen und bei der Ultraschalluntersuchung ein Lungenhochdruck festgestellt wird. Solange aber keine schwere Thrombose besteht, können alle diese Untersuchungen normale Resultate liefern.

Beim Mensch werden verschiedene Hilfsuntersuchungen eingesetzt, um eine Thrombose zu beweisen. Ein sehr einfacher und sehr zuverlässiger Labortest ist dabei die Bestimmung von Abbauprodukten, die bei der Bildung eines Gerinnsels anfallen, die so genannten D-Dimere. Ein negatives Resultat schliesst eine Lungenthrombose praktisch aus. Demgegenüber ist ein positives Resultat nicht beweisend für eine Thrombose. Der zuverlässigste Nachweis einer Lungenthrombose gelingt mittels einer computertomographischen (CT) Darstellung der Lungengefässe. Dabei wird ein Kontrastmittel über eine Vene in die Lungengefässe gespritzt, das Vorgehen wird als Angio-CT umschrieben.

Hunde, die mit dem Herzwurm infiziert sind, erlauben es, den Nutzen von diagnostischen Tests zur Erkennung einer Lungenthrombose zu studieren. Vor diesem Hintergrund war das Ziel der vorliegenden Arbeit, bei sechs betroffenen Hunden verschiedene Untersuchungsmethoden auf ihren diagnostischen Nutzen, das heisst auf ihre Zuverlässigkeit, zu überprüfen. Wir versuchten, folgende Fragen zu beantworten:

- Kann beim Hund eine Lungenthrombose mit neueren Labormethoden zuverlässig erkannt werden?
- Kann eine Lungenthrombose mit Angio-CT zuverlässig erkannt werden?
- Entwickeln Hunde, die mit Angiostrongylus vasorum infiziert sind, einen Lungenhochdruck und wenn ja, wie stark wird dieser Lungenhochdruck?
- Kann der Lungenhochdruck mittels Ultraschall-Untersuchung (Echokardiographie) erkannt werden?
- Welche Ultraschall-Messmethoden ermöglichen es, einen Lungenhochdruck zuverlässig zu erkennen?
- Welche Folgen hat eine Lungenthrombose für die Funktion der rechten Herzseite?
- Öffnen sich im Zusammenhang mit der Wurm-Infektion und der Lungenthrombose kleinste Lungengefässe und hat dieser Vorgang einen Einfluss auf den Lungenarteriendruck?

Aktiv und gesund: *Damit das so bleibt und sich der Hund nicht mit dem Französischen Herzwurm ansteckt, ist das regelmässige Entwurmen die beste Prophylaxe.* FOTO: NICOLE HOLLENSTEIN

Betroffen oder nicht? *Der Nachweis der Infektion ist einfach; er erfolgt durch eine Kotuntersuchung oder neuerdings auch durch eine Blutuntersuchung (Symbolbild: Havaneser).* FOTO: UKK

Mögliches Symptom: *Die entzündlichen Veränderungen in der Lunge lösen Husten aus.* FOTO: UKK

– Welche Auswirkungen hat das plötzliche Absterben der Würmer auf Lungenkreislauf und Herz?

Viele der erwähnten Untersuchungen sind nicht nur teuer, sondern können, weil sie eine Narkose bei einem erkrankten Tier nötig machen, auch lebensbedrohend sein. Wir wollten im Rahmen dieser von der Albert-Heim-Stiftung unterstützten Studie deshalb klären, wie gut eine Lungenthrombose mit einfachen, nicht belastenden Methoden im Vergleich zu komplizierten und aufwendigen Untersuchungen diagnostiziert werden kann.

CT besser als Röntgenbilder

Die Untersuchungen ergaben, dass Computer-Tomographie (CT) des Lungengewebes und Angio-CT die Lungenveränderungen viel exakter und zuverlässiger zeigen als gewöhnliche Röntgenbilder. Zur Durchführung der Lungen-CT-Untersuchung wurden die Hunde in eine leichte Narkose gelegt, damit sie während der Untersuchung still lagen.
Bei infizierten Hunden waren auf den gewöhnlichen Röntgenbildern vor allem an den Lungenrändern deutliche Veränderungen zu sehen (Abb. 1). Auf den CT-Bildern imponierten die vielen grossen Knoten, die sich manchmal über ganze Lungenfelder zusammenschlossen (Abb. 2). Veränderungen an den Bronchien, wie sie im Röntgenbild vermutet wurden, waren im CT jedoch nicht zu sehen. Die Lungen-Lymphknoten waren bei allen infizierten Hunden vergrössert. Nach der Kontrastmittelgabe konnten auf den CT-Bildern bei allen infizierten Hunden zahlreiche Gerinnsel nachgewiesen werden, die die Gefässe verstopften.
Nach diesen Untersuchungen wurden alle Hunde mit einem hochwirksamen Wurmmittel behandelt und die Studien zwei Monate später wiederholt. Es zeigte sich, dass sich die beschriebenen Knoten und die weissen Lungenfelder praktisch vollständig zurückgebildet hatten. Zurück blieb eine mikroskopische Vernarbung der Lunge (Lungenfibrose).

Mässige Sauerstoffunterversorgung

Trotz zum Teil ausgeprägten Lungenverschattungen kam es bei den infizierten Hunden im Durchschnitt nur zu einem leichten Abfall des Sauerstoffs im arteriellen Blut (median 85, normal 90–100 mm Hg). In den Tagen unmittelbar nach der Behandlung sanken diese Werte auf unter 80 mm Hg ab.

Blutdruck nur leicht erhöht

Der Blutdruck in den Lungenarterien war bei infizierten Hunden nur minim höher als bei nicht infizierten Tieren. In den ersten Tagen nach der Behandlung stieg er leichtgradig und signifikant an. Kein Hund entwickelte einen klinisch bedeutsamen Lungenhochdruck, allerdings lag bei einem infizierten Hund vor der Behandlung und bei einem zusätzlichen Hund nach Behandlung der Blutdruck über dem Referenzwert vom 30 mm Hg.

Gerinnungszeit ohne Abweichung

Neben der Zählung der Blutplättchen und dem Messen der üblichen Gerinnungszeiten wurde die Konzentration der D-Dimere (Gerinnselabbauprodukte) im venösen Blut immunoturbidometrisch gemessen. Die Gerinnungszeiten und die Blutplättchen zeigten weder bei den infizierten noch bei den behandelten Hunden eine Abweichung der Norm. Die Bestimmung der D-Dimere mittels Immunoturbidometrie war ebenfalls ein unempfindlicher Test zur Erkennung einer Lungenthrombose.

Ultraschall mit Salzlösung

Die Untersuchungen zeigten, dass die Herzultraschalluntersuchung mit einfacher Salzlösung als Kontrastmittel ein nützlicher Test zur Erhärtung des Verdachts einer Lungenthrombose werden könnte. Mittels üblicher Ultraschalluntersuchung (zweidimensional, Motion Mode und Flussdoppler) konnten gar keine Auswirkungen der Lungenveränderungen auf die Herzgrösse, Herzform und Herzfunktion festgestellt werden, und der Lungenarteriendruck konnte nicht mittels Echokardiographie ermittelt werden. Auch mittels neuerer Ultraschallmethoden, bei denen die Bewegung des Herzens speziell exakt angeschaut wird (sogenannter Gewebedoppler), konnten nur minime Veränderungen erkannt werden (Abb. 3).

Ultraschallkontrastmittel

Mittels Ultraschallkontrastmittel (SonoVueR) wurde die Blutflusszeit vom rechten Herzen durch die Lunge ins linke Herz (sogenannte pulmonäre Transitzeit) gemessen. Diese war bei den nicht-infizierten, infizierten und behandelten Hunden identisch und betrug 2.3–2.4 Sekunden. Mit geschüttelter Kochsalzlösung (Mikrobläschenkontrast) wurde schliesslich die These getestet, ob im Zusammenhang mit Lungenthrombose sich mikroskopische Lungengefässe (sogenannte Shunts) öffnen und die Mikrobläschen vom kleinen Kreislauf in den grossen Kreislauf durchlassen. Solche Shunts könnten die Entwicklung eines Lungenhochdrucks abschwächen.
Tatsächlich hatten alle nicht-infizierten Hunde ein negatives Resultat. Demgegenüber hatten drei von sechs infizierten Hunden sichtbare Bläschen der Salzlösung im linken Herz (Abb. 4). Bei den behandelten Hunden hatten sogar vier Hunde ein positives Resultat; die zwei mit

Diese Studie wurde unterstützt durch die

Albert-Heim-Stiftung
der Schweizerischen Kynologischen Gesellschaft
mit Sitz im Naturhistorischen Museum in Bern

Der Autor: Prof. Dr. Tony Glaus, Abteilung für Kardiologie, Vetsuisse Fakultät Universität Zürich.

Bezug: Dieser Artikel kann als PDF unter *www.albert-heim-stiftung.ch* heruntergeladen werden.

Verdankung: Die Autoren bedanken sich bei der Albert-Heim-Stiftung für die finanzielle Unterstützung dieser diagnostischen Studien, die insbesondere die Durchführung der aufwendigen Kontrastultraschalluntersuchungen und der Computertomographischen Darstellung der Lungenveränderungen erlaubte.

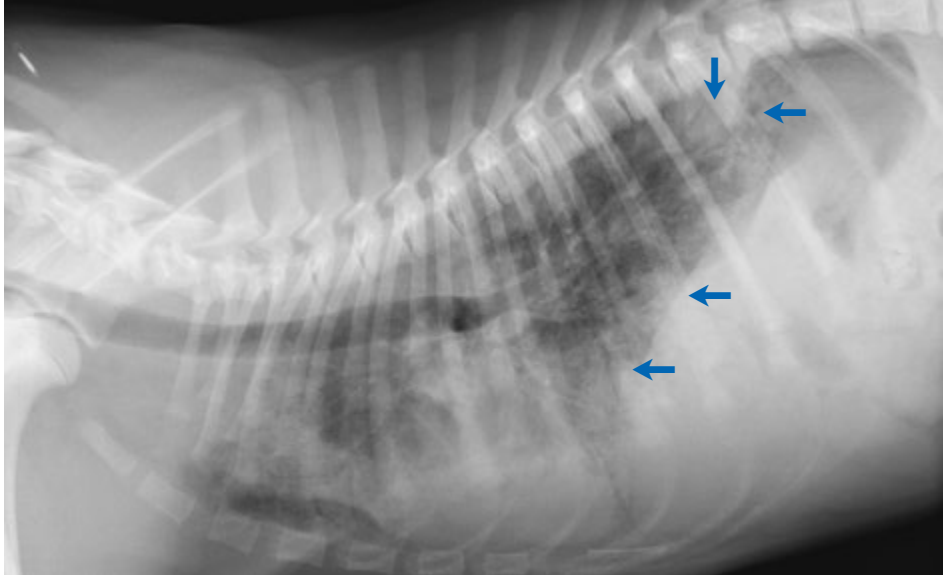

Abbildung 1: Röntgenbild eines Hundes mit einer Infektion mit Angiostrongylus vasorum. Die für den Herzwurm ganz typischen Veränderungen sind die betont randständigen Lungenverschattungen (weisse Stellen, Pfeile). ABBILDUNG: T. GLAUS

negativem Resultat waren jene mit dem leichtgradigen Lungenhochdruck.

Schlussfolgerungen?

Wenn die Infektion mit dem Französischen Herzwurm zu sichtbaren Röntgenveränderungen führt, sind die speziell an den Lungenrändern konzentrierten Veränderungen sehr typisch und fast schon diagnostisch für eine Infektion. Die CT-Untersuchung erlaubte verglichen mit dem Röntgen eine sehr detaillierte und viel zuverlässigere Charakterisierung der Lungengewebsveränderungen, der Bronchien, der Lungenarterien und der Lymphknoten und ist auch beim Hund der sicherste Test zur Diagnose einer Lungenthrombose.

Demgegenüber war eine Lungenthrombose bei milder Ausprägung mit den meisten nicht-invasiven Hilfsmitteln nicht mit Sicherheit zu diagnostizieren oder auszuschliessen. Insbesondere waren die Resultate der D-Dimere enttäuschend. Ein klinisch bedeutsamer Lungenhochdruck war bei diesen infizierten Hunden nicht festzustellen. Möglicherweise spielt das Öffnen von Kurzverbindungen zwischen Arterien und Venen in der Lunge eine Rolle zur Verminderung und Verzögerung eines Lungenhochdrucks.

Das Abtöten der Würmer hatte trotz zusätzlicher Verstopfung der Lungengefässe keine bedeutsamen Auswirkungen auf das (rechte) Herz und dürfte deshalb bei den meisten Hunden kein grosses Risiko darstellen. Trotzdem sollten Hunde mit hochgradigem Befall nach der Behandlung gut überwacht werden, damit Einzelfälle mit gefährlichen Komplikationen sofort erkannt und behandelt werden können. Die Herzultraschalluntersuchung mit Salzlösung als Kontrast könnte ein sehr einfacher und wertvoller Test zur Erkennung mikroskopischer Gefässvorgänge sein. ●

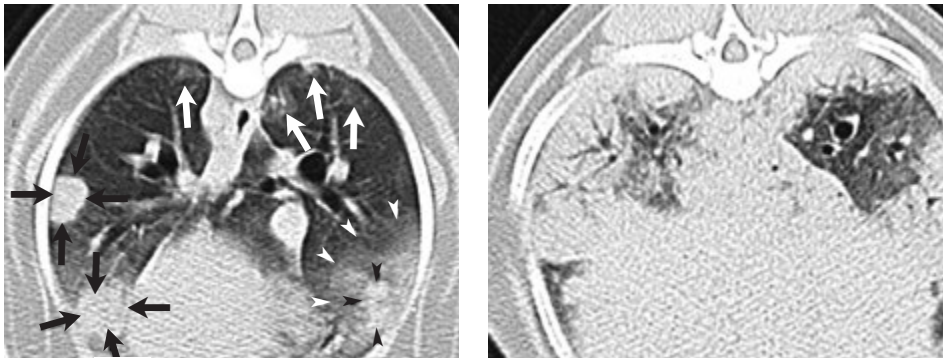

Abbildung 2: CT-Bilder eines mit Angiostrongylus vasorum infizierten Hundes. Links: Die runden Verschattungen (schwarze Pfeile) stellen Granuloma dar, die sich als Abwehrreaktion gegen Wurmlarven in den Lungengefässen entwickeln. Rechts: Bei massivem Befall verschmelzen diese Granulome, was eine grossflächige Lungengewebszerstörung widerspiegelt. ABBILDUNGEN: T. GLAUS

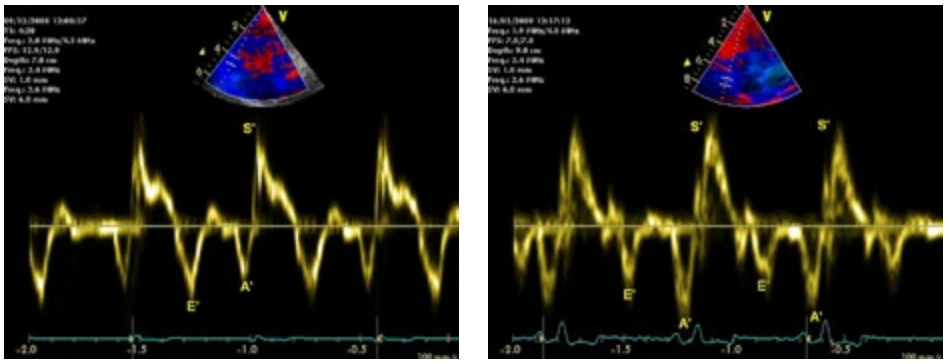

Abbildung 3: Herzutraschall mit Gewebedoppleruntersuchung zur Beurteilung der rechtsventrikulären diastolischen Funktion. Die E-Welle ist im linken Bild vor der Behandlung grösser als die A-Welle. Nach Behandlung ist die E-Welle kleiner und die A-Welle grösser geworden. Dies ist ein früher Hinweis für eine veränderte Funktion des rechten Herzens.
ABBILDUNGEN: REPRINT VON J. MATOS UND ANDERE, J VET CARDIOL 2012; 14: 313–22, MIT ERLAUBNIS DES VERLAGS.

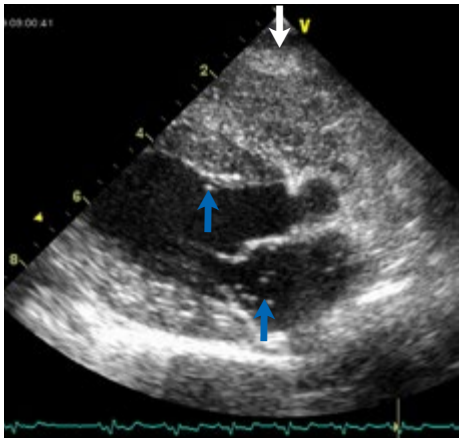

Abbildung 4: Kontrastultraschalluntersuchung bei einem Hund mit Angiostrongylus vasorum. Die rechte Herzkammer ist weiss, da voller kleiner Bläschen von Salzlösung (weisser Pfeil), die intravenös verabreicht wurde. Im Normalfall erreichen diese Bläschen nicht die linke Herzseite. Bei diesem Fall sind jedoch im linken Vorhof und in der linken Kammer ebenfalls Bläschen zu sehen (blaue Pfeile). ABBILDUNG: T. GLAUS